# Частичная блокада правой ножки пучка Гиса и внутрижелудочковые блокады у подростков - критерии нормы и патологии

Козьмин-Соколов Николай Борисович,
кандидат-медицинских наук, преподаватель
отделения дополнительного образования
Санкт-Петербургского медицинского колледжа №2;
super.kit62@yandex.ru

***Аннотация***

*В работе представлены сведения о частоте неполной блокады правой ножки пучка Гиса и других внутрижелудочковых блокад у подростков 14 - 18 лет по данным популяционного клинико-электрокардиографического исследования и представлены материалы по клинической характеристике этих изменений проводимости.*

**Ключевые слова:** внутрижелудочковые блокады, блокада правой ножки пучка Гиса, подростковая электрокардиограмма.

**Keywords:** intraventricular block, right bundle branch block, teenager electrocardiogram.

Частичная (неполная) блокада правой ножки пучка Гиса (ЧБПН) является нередкой находкой на ЭКГ в подростковом возрасте. Особенно это мнение распространено среди практических врачей. В ряде исследований также указывается на высокую распространнсть ЧБПН как при проведении популяционных обследований, так при обследовании практически здоровых подростков - от 5,0 до 58,8 % [2; 3; 16]. В то же время в классической моногафии М.Б.Кубергера [6], посвященной электрокардиографии детского возраста, указывается, что ЧБПН в довольно большом проценте случаев (до 25 -27 %) имеет место у детей первого года жизни, в связи с преобладанием у них биоэлектрической активности правого желудочка. С возрастом число здоровых детей, у которых набдюдается ЭКГ картина ЧБПН прогрессивно уменьшается, и к концу пубертатного периода она бывает в 1 -3 % наблюдений. У взрослых в общей популяции ЧБПН наблюдается в 3 % наблюдений [12], причем с возрастом частота обнаружения этого электрокардиографического феномена в общей популяции увеличивается [11]. В подростковом возрасте ЧБПН обычно рассматривается как вариант нормы. В то же время ЧБПН часто обнаруживается и при органических заболеваниях сердца - пороках сердца, миокардитах, а у взрослых при ишемической болезни сердца, хронической легочной патологии и др. Кроме того, изменения на ЭКГ, характерные для ЧБПН, нередко наблюдаются при клинико-электрокардиогра-фическом синдроме Бругада [1], сравнительно редком (2 случая на 10000 европейцев и 15 случаев на 10000 жителей Азии [17]), но коварном врожденном состоянии, которое может привести к синкопальным эпизодам и иногда к внезапной смерти в возрасте до 50 лет.

**Цель** настоящей работы - изучение распространенности ЧБПН и других внутрижелудочковых блокад в общей популяции подростков и сопоставление электрокардиографических и клинических данных.

**Материалы и методы.** Нами проведено эпидемиологическое клинико-электрокардио-графическое обследование 1242 подростков в возрасте 13,5 - 18,5 лет г.Санкт-Петербурга, из них количество юношей состаило - 597 человек, девушек - 645. Все подростки являлись учащимися школ, средних и высших учебных заведений различных районов города, причем медицинский отбор в учебные заведения, где проводилось обследование, был минимальным, что по нашему мнению,

делает обследованную выборку репрезентативной. Обследование включало регистрацию ЭКГ в 12 общепринятых отведениях и отведении V3R, измерение роста и веса, клинический осмотр, при необходимости выполнялись лабораторные исследования, эхокардиография, проба с физической нагрузкой.

Критерии ЧБПН. ЧБПН обычно диагностируется по морфологии комплекса QRS в правых грудных отведениях. Обычно под феноменом ЧБПН понимают деформацию комплекса QRS в отведении V1 или в отведениях V1 – V2 в виде RSR' с различной степенью выраженности зубцов R, S и R'. При менее существенных нарушениях проводимости наблюдается лишь расщепление зубца S в комплексе вида rS [4]. Иногда могут появляться уширенные зубцы S в левых грудных отведениях, деформация комплекса QRS в отведениях III, aVF, а также легкая депрессия сегмента ST и инверсия зубца T в правых грудных отведениях. Длительность комплекса QRS всегда остается менее 0,12 с. Анализ литературы, посвященной вопросу ЧБПН, показывает, что деформация комплекса QRS в правых грудных отведениях далеко не не во всех случаях связана с замедлением проведения по пучку Гиса. Такая деформация комплекса QRS может наблюдаться при замедлении возбуждения правого наджелудочкового гребешка (места перехода стенки правого желудочка в конус легочной артерии), что, вероятно, имеет место в подавляющем большинстве случаев у детей и подростков [4,6]. Кроме того, расщепление QRS, похожее на ЧБПН, может быть обусловлено особенностями возбуждения заднебазальных отделов желудочков или изменением микроструктуры миокарда стенки правого желудочка без нарушения проведения в системе Гиса-Пуркинье. Наконец, расщепление QRS наблюдается в некоторых случаях блокады передневерхних разветвлений левой ножки пучка Гиса [4]. Очевидно, что по обычной ЭКГ разграничить эти состояния достаточно сложно, за исключением сочетания деформации QRS и блокады передневерхних разветвлений левой ножки (в этом случае будет наблюдаться резкое отклонение электрической оси сердца влево). В связи с вышеизложенным в настоящем исследовании учитывались любые деформации комплекса QRS в отведении V1 и/или V2 и предпринята попытка их классификации. Длительность комплекса QRS для диагноза ЧБПН принималась менее 0,12 с. Однако, в связи с тем, что в литературе отсутствуют общепринятые нормативы длительности комплекса QRS у подростков нами были проанализированы 200 ЭКГ подростков (100 юношей и 100 девушек, по 20 человек каждого года) без заболеваний сердца и других систем и органов, которые потенциально могли бы сказаться на показателях ЭКГ (хронический тонзиллит, вегетососудистая дистония и др.).

**Результаты и их обсуждение.** Описание результатов исследования логично начать с изложения нормальных значений длительности комплекса QRS у здоровых подростков. У юношей он составил (M± m) 0,071± 0,001 с; у девушек — 0,065± 0,001 с; различия достоверны ($p < 0,05$). Длительность комплекса QRS у подростков колебалась в пределах 0,05 - 0,10 с, причем в 97,5 % наблюдений длительность комплекса QRS составила 0,06 - 0,09 с. С увеличением возраста у юношей наблюдалась тенденция к увеличению длительности комплекса QRS (в пределах вышеназванных значений), у девушек данный параметр оставался неизменным на протяжении всего изучаемого периода. Резюмируя вышеизложенное можно принять за нормальную длительность комплекса QRS у подростков интервал 0,05 - 0,10 с, однако при расшифровке ЭКГ юношей 14 - 15 лет и девушек 14 - 18 лет за верхнюю границу нормы комплекса QRS лучше принимать 0,09 с.

*Частичная блокада правой ножки пучка Гиса.* Изучениие морфологии комплекса QRS в правых грудных отведениях показало принципиальную возможность выделения 3 типов деформации комплекса QRS у подростков (рис.1).

1. Расщепление зубца S в комплексе вида rS (рис. 1, а) в отведении V1. Чаще такое расщепление касается восходящего колена зубца S, реже нисходящего, может сочетаться с зазубринами комплекса QRS в отведениях III, aVF. Длительность комплекса QRS при данном феномене не

отличалась от обычной. Сегмент ST и зубец T не отличались от обычных. Данный вид деформации комплекса QRS достаточно часто встречался у подростков - в 18,2 % случаев, причем у юношей достоверно чаще, чем у девушек ($p < 0,05$). С возрастом наблюдалась четкая тенденция к уменьшению его распространенности. Такая деформация QRS примерно с одинаковой частотой обнаруживалась как в общей популяции, так и среди среди здоровых подростков. Согласно литературным данным [4; 5; 6] описанная деформация QRS меньше всего имеет отношение к ЧБПН и обычно обусловлена «гребешковым» симптомом, который заключается, как указывалось выше, в замедлении возбуждения правого наджелудочкового гребешка. Основываясь на наших и литературных данных такой симптом, безусловно, можно расценивать как вариант возрастной нормы и не описывать в повседневной клинической работе при расшифровке ЭКГ у подростков. Однако, собственный многолетний клинический опыт свидетельствует о том, что многие врачи функциональной диагностики при описании таких ЭКГ используют термин - ЧБПН, что приводит к неоправданному представлению о широкой распространенности данного феномена у подростков. Действительно, в ряде таких случаев нельзя исключить незначительное замедление проведения по правой ножке, но скорее это исключение из правила. Такой ЭКГ феномен можно обозначать как гребешковый симптом, но если практическим врачам сложно отказаться от привычного диагноза ЧБПН, можно предложить термин «физиологическая ЧБПН».

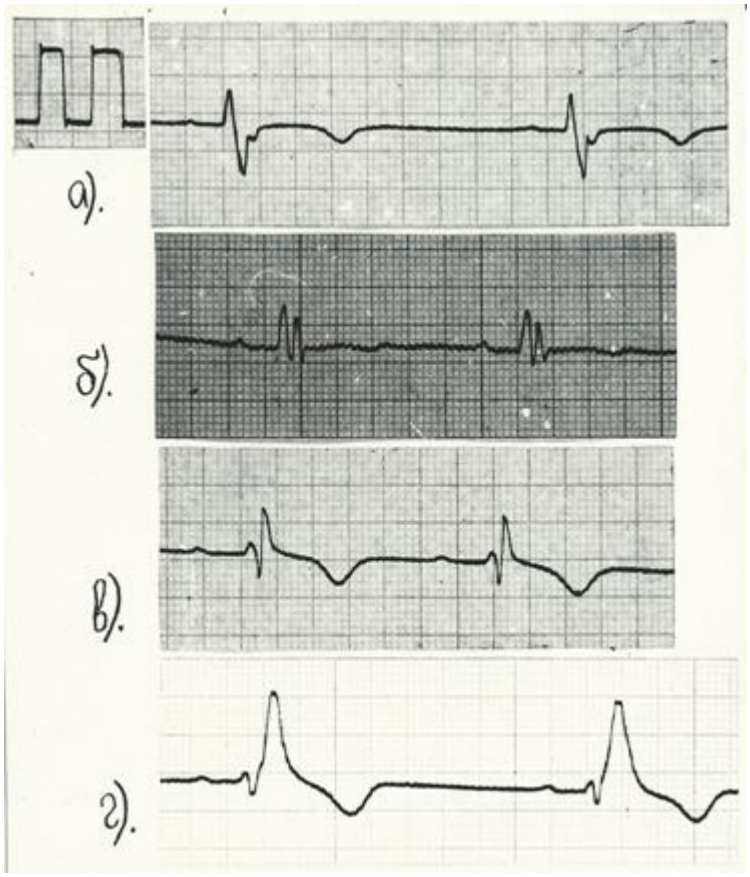


Рис. 1. Различные виды деформации комплекса QRS в отведении V1, выявленные у подростков при проведении популяционного обследования; скорость записи 50 мм/с (объяснение в тексте).

2. Расщепление комплекса QRS в отведении V1 по типу rSr' ( RSR' ) при $r \geq r'$ (рис. 1, б) , реже наблюдался двухвершинный R или деформация в редких случаях носила вид RSR'S'. Данная деформация комплекса QRS в отведении V1 часто, но в меньшей степени, регистрируется также в отведении V2, может наблюдаться в отведениях III, aVF. Длительность QRS не

превышала 0,10 с. Измения ST-T, обычно отсутствуют, иногда наблюдалась незначительная кососонисходящая депрессия ST в отведении V1 переходящая в слабоотрицательный зубец T. Данный вид деформация QRS обнаружен существенно реже предыдущей - только у 2,7 % подростков, причем примерно с одинаковой частотой у юношей и девушек. Значимой патологии сердечно-сосудистой системы ни у одного из этих подростков не отмечалось. Однако среди 33 подростков с данным ЭКГ феноменом у 3 отмечались органические заболевания, с которыми можно было бы связать эти ЭКГ изменения. У одного юноши диагностирован идиопатический пролапс аортального клапана с признаками аортальной регургитации 1-2 ст. при нормальных размерах полостей сердца и без явлений сердечной недостаточности. У второго юноши наблюдалась бронхоэктатическая болезнь в стадии ремиссии, в прошлом он перенес операцию на легких. У третьей девушки в анамнезе отмечался инфекционно-аллергический миокардит, однако на момент осмотра признаки поражения сердечно-сосудистой системы отсутствовали. У 9 подростков (27,3 %) с данной деформацией комплекса QRS диагностирован хронический тонзиллит, при отсутствии явных признаков поражения сердечно-сосудистой системы. Среди всех обследованных подростков в нашем исследовании хронический тонзиллит встречался существенно реже (14,7 % ; $p< 0,05$). У 5 подростков (15,2 %) с обсуждаемой деформацией комплекса QRS определялись другие заболевания, которые могли как-то повлиять на состояние сердечно-сосудистой системы (вегетососудистая дистония, легкая железодефицитная анемия, ожирение I степени), однако их частота не превышала распространенность этих заболеваний в общей популяции подростков. У 16 подростков (48,5 %) каких-либо заболеваний сердечно-сосудистой системы, а также других систем и органов, которые потенциально могли бы сказаться на показателях ЭКГ обнаружено не было. Данная деформация QRS, очевидно, может быть связана со всеми описанными ранее причинами, в том числе и с ЧБПН. При расшифровке ЭКГ с использованием Миннесотского кода, используемого при эпидемиологических взрослого населения [9], такое расщепление QRS кодируется - код 7-5, но обычно не рассматривается как ЧБПН [11]. Как у детей так и у взрослых данный ЭКГ феномен чаще рассматривается как вариант нормы [6; 7].

3. Расщепление комплекса QRS по типу rSR' при R'> r (рис. 1, в). Такая деформация регистрировалась в отведении V1, и в меньшей степени в отведении V2, сопровождалась. расщеплением QRS в отведениях III, aVF, незначительным уширением зубца S в левых грудных отведениях. Длительность комплекса QRS в выяленных наблюдениях составила 0,08 - 0,09 с. Закономерно наблюдалась легкая косонисходящая депрессия ST, переходящая в отрицательный T, однако точка перехода зубца R' в сегмент ST (J) всегда находилась на изолинии и глубина зубца T не превышала, характерную для подростков - 4,5 мм в отведении V1 и 2,5 мм в отведении V2.

   Данный вид расщепления QRS обнаружен редко в обследованной популяции — только у 3 среди 1242 обследованных подростков (0,24 %). Ни одного из этих подростков не было обнаружено заболеваний сердечно-сосудистой системы. У одного из них был выявлен хронический тонзиллит. Данный вид расщепления QRS традиционно рассматривается как ЧБПН, включая «жесткие» критерии Миннесотского кода (код 7-3). Однако, по нашему мнению, 2-й и 3-й вид деформации в связи с их невысокой распространенностью целесообразно целесообразно рассматривать как ЧБПН. Несмотря на то, что у подростков с ЧБПН в подавляющем большинстве случаев не обнаруживаются какие-либо заболевания сердечно-сосудистой системы, по нашему мнению, они нуждаются в углубленном обследовании (проведение эхокардиографии, пробы с физической нагрузкой, клиническом анализе крови, исследовании других лабораторных показателей по показаниям, а также исключение очагов хронической инфекции). Это обусловлено тем, что ЧБПН нередко может обнаруживаться при органических заболеваниях сердечно-сосудистой системы. При наличии

других, более значимых изменений на ЭКГ или жалоб, а также других симптомов необходимость углубленного обследования очевидна. В то же время субклинически протекающая патология может приводить к минимальным ЭКГ изменениям или, как хорошо известно в кардиологии, вообщее не отразиться на ЭКГ.

В этом плане особый интерес, на наш взгляд, представляет вторичный дефект межпредсердной перегородки - врожденный порок сердца, который иногда в нетяжелых случаях диагностируется только во взрослом возрасте, вероятно, в связи с невыраженной аускультативной картиной. В нашем исследовании ДМПП наблюдался у 2 подростков, пороки были диагностированы ранее и были гемодинамически малозначимыми. В обоих случаях изменений на ЭКГ обнаружено не было - у одного подростка наблюдался гребешковый симптом (что отнюдь не свидетельствует о «патологичности» этого симптома), у другого все показатели ЭКГ были в пределах нормы.

Повышение информативности ЭКГ в плане выявления ДМПП представляет несомненный интерес. Так, J.Heller et al. [14] сравнительно недавно описали «crochetage» симптом на ЭКГ при ДМПП, который иногда, помимо ЧБПН и некоторых других ЭКГ изменений, может указывать на наличие этого порока сердца. Впоследствии значение этого ЭКГ симптома для диагностики ДМПП подтвердили другие исследователи [13; 15]. В отечественной литературе мы не нашли перевода данного термина. Скорее всего, этот ЭКГ феномен можно обозначить как симптом «тамбурного крючка». Этот симптом обычно сочетается с ЧБПН и заключается в появлении зазубрин около вершины зубца R в отведениях II, III, aVF. На рис. 2 приведена ЭКГ 46-летнего мужчины, у которого диагностирован большой вторичный ДМПП, причем на ЭКГ определялись только ЧБПН и симптом «тамбурного крючка». Автоматизированный анализ ЭКГ оценил эту ЭКГ как нормальную [10].

Симптом «тамбурного крючка» наблюдается по крайней мере в одном из отведений II, III, aVF у 73 % пациентов с ДМПП, а во всех трех - у 27 % пациентов [10]. В нашем исследовании ни у одного из двух подростков с ДМПП данный ЭКГ феномен не наблюдался.

Справедливости ради, надо отметить что расщепление QRS в этих отведениях при ДМПП описывалось и ранее [6], но особого значения этому не придавалось.

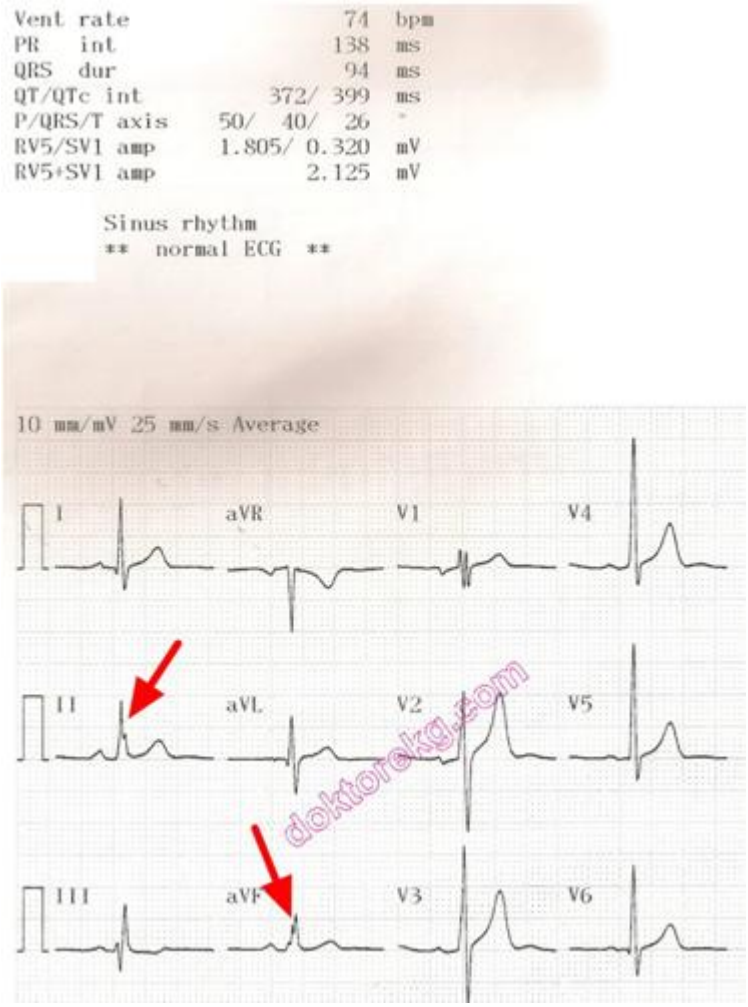


Рис. 2. ЧБПН и симптом «тамбурного крючка» (указан стрелкой) у взрослого пациента с ДМПП (из наблюдений M.Alpaslan [10]).

Важность своевременной диагностики дефектов межпредсердной перегородки демонстрирует также клиническое наблюдение кардиологов из Швейцарии [18]. В цитируемой работе представлен случай, когда в клинику поступил 22-летний мужчина с явлениями сердечной астмы после военного марш-броска. На ЭКГ определялась ЧБПН с преобладанием терминального (конечного) зубца R', признаки перегрузки правых отделов сердца, синусовая тахикардия, симптом «тамбурного крючка». По данным эхокардиографии - ДМПП, максимальный размер которого определялся в передне-заднем направлении и составлял 32 мм. Проведена успешная операция. Через 2 месяца после операции сохранется ЧБПН в сочетании с отклонением электрической оси сердца вправо (∠α комплекса QRS 100°). К сожалению, авторы не приводят предшествующие ЭКГ этого пациента, но можно предполагать, что ЧБПН у него определялась и ранее.

ЧБПН иногда необходимо дифференцировать с синдромом Бругада 2 - 3 типов, т.к. ЭКГ признаки этих феноменов в отдельных случаях могут быть похожи. S.Chevallier с соавт. [12] провели тщательный анализ ЭКГ, преварительно увеличенных в 10 раз, у пациентов с синдромом Бругада и ЧБПН, подозрительной на этот синдром. Среди анализируемых параметров наиболее информативным оказалось определение величины угла между направлением восходящего колена зубца S и начальным, нисходящим отрезком сегмента ST. У пациентов с синдромом Бругада этот угол оказался достоверно большим. Безусловно, основным методом дифференциальной диагностики на сегодняшний день остаются фармакологические пробы, некоторые инструментальные исследования и динамическое наблюдение за пациентом. В этом плане интересен также клинический случай, представленный D.Schimmel [17]. 25-летний мужчина поступил в клинику после пресинкопального эпизода, возникшего утром во время бритья и

прошедшего самостоятельно. На ЭКГ, снятой после этого эпизода, зарегистрирован синусовый ритм и ЧБПН. Объективное обследованиение, включая неврологический осмотр, не выявило какой-либо патологии. Пациенту была зарегистрирована ЭКГ с расположением грудных электродов выше обычных точек их установки. В высоких правых грудных отведениях были выявлены ЭКГ симптомы, подозрительные на синдром Бругада. В связи с этим проведена ЭКГ проба с прокаинамидом, в ходе которой выявились четкие ЭКГ признаки синдрома Бругада.

В связи с вышеизложенным ЧБПН (описанные выше расщепления QRS 2 и 3 типов) у подростков, на наш взгляд, всегда требует клинической интерпретации и тщательного анализа ЭКГ. На основании данных исследования, последующего личного клинического опыта и литературных данных [6; 7] можно предложить следующие критерии «нормальной» ЧБПН у подростков. Это - отсутствие других изменений на ЭКГ не характерных для нормальной ЭКГ у подростков, уширения комплекса QRS свыше 0,10 с, увеличения в отведении V1 начального или конечного R более 7 мм, увеличения глубины зубцов T более 5 мм в отведении V1 или 3 мм в отведении V2. Превышение конечного зубца R над начальным в отведении V1, выраженная деформация QRS с наличием второго зубца S' также имеет важное значение, т.к. такая ситуация чаще встречается при заболеваниях сердечно-сосудистой системы, но изредка может наблюдаться и у здоровых подростков. Очевидно, что окончательный вывод можно делать только после обследования подростка.

*Неполные (частичные) блокады разветвлений левой ножки пучка Гиса.* В настоящее время в кардиологии окончательно сложилось представление о трехпучковом строении внутрижелудочковой проводящей системы сердца, включающей правую ножку, передневерхнее развевление левой ножки и задненижнее разветвление левой ножки пучка Гиса. Блокады передневерхнего и задненижнего разветвления левой ножки хорошо изучены у взрослых, однако применительно к подростковому возрасту данные о критериях диагностики, распространенности, клинической значимости этих состояний отсутствуют. Учитывая, что основным признаком таких блокад является резкое отклонение электрической оси сердца, в настоящем исследовании был проведен анализ ∠α комплекса QRS (далее ∠α) у здоровых подростков (на основании анализа тех же ЭКГ по которым разрабатывались нормативы длительности интервала QRS). Кроме того, была проанализирована связь ∠α с антропометрическими показателями, т.к. существует распространенное мнение, что правограмма и отклонение электрической оси сердца вправо связаны у подростков с высоким ростом и особенностями положения сердца в грудной клетке, что однако не доказано. У здровых детей первых лет жизни закономерно наблюдается отклонение электрической оси сердца вправо, что обусловлено преобладанием у них биопотенциалов правого желудочка; с увеличением возраста ребенка ∠α уменьшается [6].

∠α у здоровых подростков составил ( M± m) 64,5° ±1,6° , с колебаниями от -27° до 104°, различий в величине этого параметра у юношей и девушек не наблюдалось. Отклонение электрической оси сердца влево (∠α < 0°) наблюдалось у 1,0% подростков, вправо (∠α > 90° ) - у 7,5%. У юношей выявлена достоверная, но слабая корреляционная связь между ∠α и ростом ($r = 0,29$, $p < 0,05$), у девушек зависимости между ∠α и ростом не наблюдалось. Мы ожидали получить более тесную корреляцию между ∠α и показателями физического развития, но обнаруженная слабая корреляция между этими параметрами еще раз подтверждает положение, что величина ∠α зависит не только от анатомического положения сердца в грудной клетке, но и от индивидуальных особенностей внутрижелудочковой проводимости и соотношения между массой миокарда левого и правого желудочков.

В связи с вышеизложенным и основываясь на общепринятых в электрокардиографии положениях мы использовали следующие критерии неполных блокад разветвлений левой ножки пучка Гиса у подростков. Неполная блокада передневерхнего разветвления левой ножки (НБПР) диагностировалась при условии, когда ∠α находился в иинтервале от -10° до -40° ; неполная

блокада задненижнего разветвления левой ножки (НБЗР) — в интервале от 100° до 120° .

НБПР выявлена у 0,9% (11 человек) среди всех обследованных подростков, примерно с одинаковой частотой у юношей и девушек. НБЗР наблюдалась у 1,6% подростков (20 человек), чаще у юношей ($p < 0,05$). У двух подростков с НБПР наблюдались врожденные пороки сердца — дефект межжелудочковой перегородки (гемодинамически малозначимый) и двустворчатый аортальный клапан с аортальной регургитацией 2 степени. У остальных подростков с НБПР и всех подростков с НБЗР органических заболеваний сердца не наблюдалось. Частота обнаружения других заболеваний (хронический тонзиллит, вегетососудистая дистония, ожирение и др.) среди подростков с данными ЭКГ феноменами не отличалась от популяционной. Таким образом, НБПР и НБЗР у подростков являются нечастыми ЭКГ феноменами и являются «пограничными» состояниями, т.е. требуют дополнительного обследования.

Следует также отметить, что в ряде руководств по электрокардиографии и интернет-сайтах, посвященных ЭКГ, не упоминается о неполных блокадах разветвлений левой ножки пучка Гиса, что по-видимому, является не вполне оправданным. Отклонение электрической оси сердца влево, даже если оно не достигают -30° сложно объяснимо без привлечения понятия НБПР, в том числе у пациентов с гипертрофией левого желудочка [4; 7] . От- клонение электрической оси сердца вправо (∠α в интервале от 100° до 120° ) у подростков без гипертрофии правого желудочка также сложно объяснить только анатомическими особенностями положения сердца в грудной клетке. С другой стороны, частота обнаружения ЧБПН, НБПР и НБЗР, выявленная в нашем иследовании, примерно одинакова — соответственно 2,9 , 0,9 и 1,6 %. Очевидно это связано с тем, что у подростстков неполные однопучковые блокады чаще носят идиопатический (вероятно врожденный) характер, а разветвления левой ножки и правая ножка пучка Гиса имеют схожее гистоморфологическое строение.

*Другие виды нарушений внутрижелудочковой проводимости.* В обследованной популяции подростков обнаружены также следующие нарушения проводимости — полная блокада правой ножки пучка Гиса (рис. 1, г) и неполная двухпучковая блокада - сочетание ЧБПН (с деформациией QRS по типу rSR' при R'> r ) с НБЗР (∠α = 115° ). Длительность комплекса QRS в первом случае составила 0,12 с, во втором — 0,11 с. Органических заболеваний сердца у этих подростков выявлено не было. У подростка с неполной двухпучковой наблюдался хронический тонзиллит. Скорее всего, такие блокады у этих подростков можно расценить как идиопатические, хотя во втором случаем нельзя исключить перенесенный миокардит. Идиопатические внутрижелудочковые блокады в литературе обычно рассматриваются в рамках болезни Ленегра, болезни Лева (имеющих тенденцию к прогрессированию) или доброкачественных непрогрессирующих внутрижелудочковых блокад [8]. Однако учитывая редкость выявления таких ЭКГ синдромов у подростков, пациенты с такими нарушениями проводимости нуждаются в тщательном обследовании и диспансерном наблюдении, т.к. некоторые врожденные синдромы могут манифестировать только у взрослых или в экстремальных условиях.

Блокад левой ножки и полных блокад разветвлений левой пучка Гиса в обследованной популяции подростков обнаружено не было.

Следует отметить, что у здоровых подростков нередко выявляется наличие зазубренности зубцов R и S, которое носит невыраженный характер, и обычно наблюдается в отведниях III, aVF, aVL и чаще в тех случаях, когда комплекс QRS низкоамплитудный; расщепления никогда не затрагивают зубца R в отведниях V4, V5, V6. Иногда такая зазубренность QRS сочетается с гребешковым симптомом. Как вариант возрастной нормы у подростков следует также рассматривать «провал» зубца R в отведеннии V3 - уменьшение амплитуды R в отведеннии V3 по сравнению с отведениями V2 и V4. У взрослых такой феномен иногда рассматривается как проявление изменений в передней стенке левого желудочка — особенно если амплитуда R снижается до 2 мм или менее (код 1-3-8 по

Миннесотскому коду). «Провал» R в отведеннии V3 наблюдался у 6,5 % здоровых подростков и почти у половины из них (47,2 %) этот ЭКГ феномен сопровождался расщеплением вершины зубца R (рис. 3). Однако, во всех наблюдениях амплитуда R в отведеннии V3 превышала 3 мм.

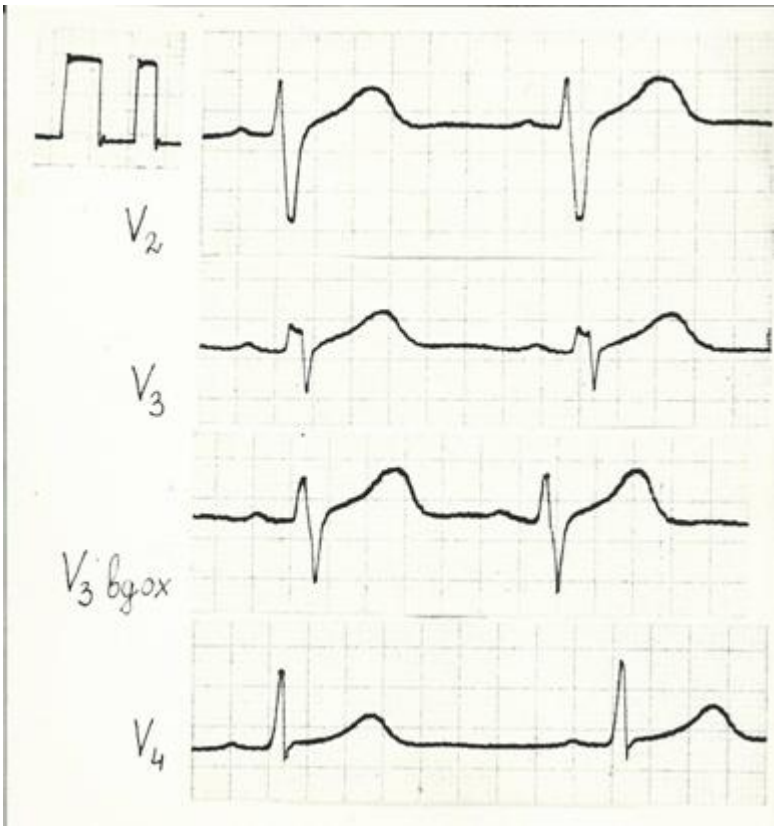


Рис. 3. «Провал» и зазубренность зубца R в отведеннии V3 у здорового подростка (скорость записи 50 мм/с).

Реже у подростков наблюдалось расщепление зубца S в отведении V3, которое также не коррелировало с какими-либо заболеваниями. Расщепление R(S) в отведеннии V3 исчезает или уменьшается на вдохе, что косвенно указывает на его функциональную природу.

**Выводы.**

1. Длительность комплекса QRS у здровых подростков 14 - 18 лет не превышает 0,10 с; у юношей 14 - 15 лет и девушек 14 - 18 лет за верхнюю границу нормы комплекса QRS лучше принимать 0,09 с.
2. Гребешковый симптом, наличие умеренной зазубренности зубцов R и S являются вариантом нормальной ЭКГ у подростков.
3. Частичная блокада правой ножки и неполные блокады разветвлений левой ножки пучка Гиса - нечастые явления, выявляемые при популяционном обследовании подростков. Эти ЭКГ феномены могут быть обозначены как «пограничные», они нередко наблюдаются у здоровых подростков, но могут быть свидетельством заболевания сердечно-сосудистой системы или других систем и органов. Подростки с такими ЭКГ изменениями обычно нуждаются в углубленном (хотя иногда минимальном) обследовании.

**Литература.**

1. Бокерия Л. А. Синдром Бругада: клеточные механизмы и подходы к лечению / Л. А. Бокерия, О. Л. Бокерия, Л. Н. Киртбая // Анналы аритмологии. - 2010. - №3. - С. 16-30.
2. Варварина Г.Н. Функциональное состояние сердечно-сосудистой системы у подростков в возрастном и половом аспектах: Автореф. дис. … канд. мед.наук. - М., 1973. - 21 с.

3. Власов В.Д. Клиническая оценка неполной блокады правой ветви пучка Гиса у лиц молодого возраста / В.Д.Власов, Ю.В.Телегин, Г.М.Аванесов, М.А.Попова // Воен.-мед. ж. - 1981. - № 6. - С. 59-60.
4. Журавлева Н.Б. Нарушения внутрижелудочковой проводимости (внутрижелудочковые блокады) // Избранные вопросы клической электрокардиографии / Под ред. И.И.Исакова и М.С.Кушаковского. - Л., 1972. - С.206-294.
5. Каевицир И.М. Об электрокардиографическом диагнозе неполной блокады правой ножки пучка Гиса / И.М.Каевицир // Кардиология. - 1964. -№5. - С.43-49.
6. Кубергер М.Б. Руководство по клинической электрокардиографии детского возраста / М.Б.Кубергер. - Л.: Медицина, 1983. - 368с.
7. Орлов В.Н. Руководство по электрокардиографии / В.Н.Орлов. - М.: Медицина, 1984. - 526 с.
8. Шульман В. А. Идиопатические (первичные) заболевания проводящей системы сердца / В. А.Шульман, С. Ю. Никулина, Г. В. Матюшин и др.- [Электронный ресурс]. – Режим доступа: www. naturaweb.ru.
9. Эпидемиологические методы выявления основных хронических неинфекционных заболеваний и факторов риска при массовых обследованиях населения. Метод.пособие / Под ред. С.А.Бойцова - М., 2015. - 96с.
10. Alpaslan M. Crochetage sign [Электронный ресурс]. - Режим доступа: www.doctorekg.com.
11. Bussink B. E. Right bundle branch block: prevalence, risk factors, and outcome in the general population: results from the Copenhagen City Heart Study/ B. E. Bussink, A. G. Holst, L. Jespersen et al. // European Heart Journal. - [Электронный ресурс]. – Режим доступа: http://dx.doi.org/10.1093/eurheartj/ ehs291 138-146 First published online: 4 September 2012.
12. Chevallier S. New Electrocardiographic Criteria for Discriminating Between Brugada Types 2 and 3 Patterns and Incomplete Right Bundle Branch Block / S.Chevallier, A. Forclaz, J. Tenkorang et al. // J Am Coll Cardiol. - 2011. - V.58,N22 – P. 2290-2298.
13. Francis J. Crochetage sign in atrial septal defect - [Электронный ресурс]. - Режим доступа: www.ECG/Ellectrophysiology, ECG Library / https://cardiophile.org/crochetage-sign-in-atrial-... - Dec 18, 2008.
14. Heller J. “Crochetage” (notch) on R wave in inferior limb leads: a new independent electrocardiographic sign of atrial septal defect / J.Heller , A.A. Hagège, B.Besse et al. // J Am Coll Cardiol. – 1996. - V.27,N4. - P.877-882.
15. Hyeon Gook Lee The Significance of a Crochetage Pattern on R Wave in Electrocardiographic Inferior Limb Leads in Atrial Septal Defect / Hyeon Gook Lee, Woo Hyung Bae, Yong Hyun Park et al. // Korean Circulation J. - 1999. - V.29, N8. - P. 796-801.
16. Pfeifer H.J. Über die Häufigkeit und Bedeutung des sogenann physiologischen inkompletten Rechtsschenkelblokes bei Judenblichen und jungen Erwachsenen / H.J. Pfeifer, D.Mucke, U.Schenderlein et al . // Z. Militärmed. - 1985. - Bd.26, N 1. - S.27-31.
17. Schimmel D. Right-bundle Branch Block and Presyncope in a 25-Year-Old Man [Электронный ресурс]. – Режим доступа: http://www.hcplive.com . - Jun 09, 2015.
18. Valentino M. D. Typical signs of secundum atrial septal defect in a young man / M. D. Valentino, A. Gallino, J. Klimusina et al. // Cardiovascular Medicine. - 2011. - V.14, N3. - P. 98–100.