Оперативное лечение вывихов плеча в остром периоде; материалы и методы

Симонян Айк Гарникович

Первый Московский Государственный университет им. И.М. Сеченова

Аспирант кафедры травматологии и ортопедии, biankoneri@mail.ru

АННОТАЦИЯ: В работе описаны материалы и методы при оперативном лечении вывихов плеча в остром периоде. Артроскопическая стабилизация плеча у выбранных активных пациентов показала хорошие промежуточные функциональные результаты. Качество суставно-плечевых связок было лучше по сравнению с пациентами с хронической нестабильностью, а повторные травмы встречались реже.

КЛЮЧЕВЫЕ СЛОВА: артроскопия, артроскопическая стабилизация, повреждение Банкарта, вывих, нестабильность, первичный передний вывих, плечо, якорный фиксатор.

Для обоснования необходимости проведения хирургических вмешательств в остром периоде при первичных вывихах плеча практикой принято использование анамнестического анкетирования, рентгеновского исследования, МРТ (с и без применения контрастирования), КТ (также КТ с 3d реконструкцией), УЗИ плечевого сустава.

При оказании первичной специализированной помощи в лечебно-профилактических учреждениях диагностика вывиха основывается на анамнестических, клинических данных, а также на результатах рентгенографии плечевого сустава, выполняемых при поступлении пациента.

Осмотр пациента и сбор анамнеза. Каждое клиническое обследование поступивших в стационар пациентов начиналось со сбора жалоб, внешнего осмотра и сбора анамнеза. Проводился внешний осмотр и пальпация пораженного плечевого сустава с оценкой его контуров, сравнение его со здоровой стороной. Оценивалось состояние мягких тканей и наличие сосудистых и неврологических расстройств в поврежденной конечности. Осуществлялось детальное уточнение механизма травмы, акцентировалось внимание на количестве вывихов пораженной конечности. После данного этапа проводилось инструментальное обследование пациентов.

Рентгенологическое исследование. Передний вывих плеча хорошо определяется на рентгенограммах. Данный метод обследования проводится всем пациентам с травмами плеча без исключения. Выполнение рентгенограмм плечевого сустава дает информацию о соотношении костей сустава, состоянии суставной щели, позволяет выявить их дефекты, а также определить наличие переломов бугорков и проксимального метаэпифиза плечевой кости.

А. Б.

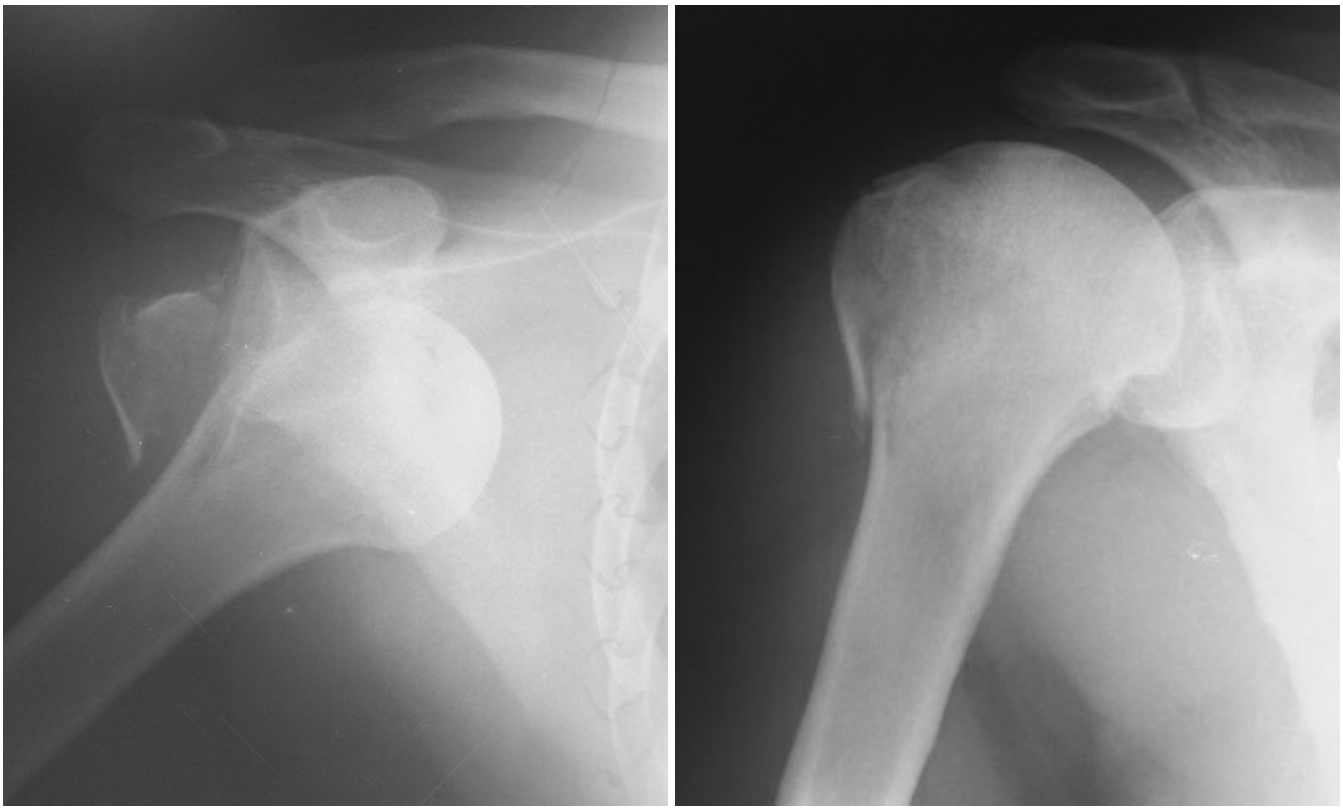

Рисунок. Рентгенограммы до вправления вывиха (А.) и после вправления (Б.)

Всем пациентам трех групп проводилась стандартная рентгенография в прямой и аксиальной проекциях. У пациентов второй группы проводилось рентгенологической исследование сустава в дополнительных проекциях: истинная передне-задняя проекция, проекция Stryker (Страйкер) и проекция West Point. В отличие от стандартных проекций, рентгенография с использованием специальных укладок позволяет определить наличие костных дефектов и переломов суставного отростка лопатки и изменения связанные с импрессией суставного хряща головки плечевой кости. Однако у пациентов 1 и 3 групп, ввиду выраженности болевого синдрома, произвести оценку состояния костных структур плечевого сустава подобными способами не представлялось возможным.

При необходимости исключения дефектов суставной поверхности лопатки или массивного повреждения Хилл-Сакса у пациентов 3-й группы выполнялась компьютерная томография поврежденного плечевого сустава.

Компьютерная томография (КТ). Одним из переломных моментов в диагностике нестабильности плечевого сустава является изобретение КТ, которое в настоящее время является золотым стандартом диагностики костной патологии (6).

Главным достоинством МСКТ является возможность получения одновременно четкого изображения разных по плотности структур и дифференцировки тканей с малым коэффициентом контрастности. КТ позволяет с высокой точностью оценить соотношение головки плечевой кости и суставного отростка лопатки, наличие повреждений Хилл-Сакса и перелома костного края суставной впадины лопатки (7).

КТ имеет высокую чувствительность 95% и специфичность – 80% в выявлении повреждений суставного отростка лопатки. Применение 3d рекострукции позволяет произвести интерактивное

удаление головки плечевой кости, что облегчает визуализацию гленоида и позволяет с высокой точностью оценивать дефицит костной массы после травм плечевого сустава. Также спиральная компьютерная томография позволяет получить детальную информацию о наличии или отсутствии перелома Хилла-Сакса как у пациентов с хронической нестабильностью плечевого сустава, так и в остром периоде при первичном вывихе. Несмотря на низкую чувствительность к мягкотканным структурам основными преимуществами КТ в сравнении с МРТ является возможность выполнения исследования в тех случаях, когда МРТ противопоказано и высокая точность в диагностике костных дефектов гленоида и повреждений Хилл-Сакса. Определение объема костного дефекта суставной поверхности лопатки играет главную роль в выборе объема оперативного вмешательства, от этого во многом зависит исход лечения пациентов и их возвращение к физическому труду и образу жизни, который они вели до получения травмы. КТ и КТ с 3d реконструкцией проводилось всем пациентам 2-й группы. Наличие дефицита костной ткани 25% и более является противопоказанием к проведению мягкотканных реконструктивных операций.

КТ в данном исследовании проводилось на томографах General Electric Hi-Speed 2 среза, General Electric Light-Speed 16 срезов, Toshiba Aquilion Prime 160.

Ультразвуковое исследование (УЗИ). Гораздо большей информативностью по сравнению с рентгенографией и даже КТ обладает ультразвуковое исследование (УЗИ) (2). Это было подтверждено артроскопически (1, 2). Технический прогресс последних лет позволил значительно повысить роль УЗИ в диагностике патологии мягких тканей суставов. Применение высокочастотных датчиков повышает точность УЗ-исследования в диагностике повреждений мягкотканных структур плечевого сустава.

В исследованиях В.Г. Салтыковой (5) проведена оценка толщины и структуры гиалинового хряща суставной поверхности и кортикального слоя головки плечевой кости, что позволяет выявить их повреждение, не проводя дополнительных методов исследования (чувствительность - 91,3%, специфичность - 98,5%). Дефекты головки хорошо визуализируются в передней и боковой поперечных проекциях, при ротации руки внутрь.

Эхографическими признаками повреждения головки плечевой кости при хронических повреждениях являлись истончение хряща до 1,1 мм, деформация контура кортикального слоя, участки вдавлення на верхне-латеральной части головки. В остром периоде повреждение Хилл-Сакса выглядит в виде деформированного контура кортикального слоя головки плечевой кости в верхнелатеральной части, либо в верхне-задне-латеральной части и определялось в 80% случаев. Структура кортикального слоя неоднородна, с множественными мелкими гипо- и гиперэхогенными включениями. Толщина гиалинового хряща - неравномерная и составляет около 0,9 - 1,1 мм, вплоть до ее полного отсутствия в верхне-латеральной части головки плеча. Структура гиалинового хряща в поврежденном участке -неоднородна, с участками повышенной эхогенности.

В данном исследовании использовалась диагностическая аппаратура «Philips Sono Diagnost 360», «Siemens Sonoline G60S» с применением высокочастотных широкополосных линейных датчиков 5-15 МГц.

Магнитно-резонансная томография. МРТ является наиболее точным исследованием в диагностике повреждений мягких тканей и хрящевых структур плечевого сустава, включая мышцы и сухожилия вращательной манжеты плеча, фиброзную губу, сухожилие длинной головки двуглавой мышцы, отек и скопление жидкости.

Появление специальных катушек для суставов и их совершенствование делает МРТ основным методом визуализации травматических изменений мягкотканных и костных структур плечевого сустава. Отсутствие лучевой нагрузки и неинвазивность являются безусловными достоинствами

данного метода исследования пациентов (4).

МРТ плечевого сустава проводили на томографах General Electric Signa Excite 1.5 Тл, Panorama 1,0 Тл открытого типа и Siemens «Magnetom Verio» 3,0 Тл всем пациентам 2 и 3 групп с целью диагностики повреждений плечевого сустава и планирования хирургической тактики в предоперационном периоде. У пациентов с хронической нестабильностью плечевого сустава исследование проводилось за 1-1.5 месяца до операции. Пациентам исследуемой группы (3-группа) МРТ выполнялось в течения недели с момента получения травмы.

В ходе исследования результатов МРТ подробно изучались состояние суставной губы и плечелопаточных связок (повреждения Банкарта, SLAP); состояние суставной поверхности лопатки (костный Банкарт, дефекты суставной поверхности лопатки); состояние хряща суставной поверхности головки плечевой кости (повреждения Хилл-Сакса); состояние вращательной манжеты (полные или частичные разрывы). Положение пациента в ходе исследования – лежа на спине, исследуемый плечевой сустав располагался внутри катушки. Руку пациента, по возможности, старались максимально отвести от туловища с целью минимизации артефактов от экскурсии грудной клетки или располагали ее в нейтральном для плечевого сустава положении - вдоль туловища. Проводилось центрирование пациента оси линий катушки и световой метки в проекции суставной щели. В ходе исследования получали три взаимно перпендикулярные проекции: сагиттальную, коронарную и аксиальную.

Косая сагиттальная проекция аналогична боковой проекции при стандартной рентгенографии, эффективна при изучении изменений касающихся сухожилий и мышц ротаторной манжеты плечевого сустава. Данная проекция также позволяет оценить строение суставной впадины лопатки.

Косая коронарная (фронтальная) проекция, сравнима с прямой проекцией плечевого сустава при стандартной рентгенографии. Данная проекция совпадает с направлением ости лопатки и параллельна надостной мышце. Эта проекция позволяет оценить состояние верхнего и нижнего отделов фиброзной губы с плече-лопаточными связками, а также сухожилий надостной и подостной мышц.

С помощью аксиальной проекции оценивают состояние капсулы сустава с плече-лопаточными связками, передним и задним отделами фиброзной губы, суставную поверхность головки плечевой кости и щели сустава. Также оценивают сухожилие длинной головки бицепса и сухожилие подлопаточной мышцы. Описанным методом были классифицированы результаты МРТ по повреждениям передней суставной губы, повреждения по типу SLAP, дефекта суставной поверхности лопатки, наличие костного Банкарта, наличие повреждение Хилл-Сакса, повреждение вращательной манжеты.

При необходимости выявлений повреждений верхней суставной губы МРТ считается наиболее точным методом (3, 8). Повреждения фиброзной губы гленоида и повреждения Хилл-Сакса согласно данным Norlin’ 93 встречается в 100% случаев.

Список литературы

1. Васильев В.Ю., Монастырев В.В., Хирургическое лечение рецидивирующей нестабильности плечевого сустава /Бюллетень Восточно-Сибирского НИЦ СО РАМН.-2008. - №4.- С104-105

2. Верещагин Н.А. Новые подходы к хирургическому лечению привычного вывиха плеча / Н.А. Верещагин // Нижегородский медицинский журнал. — 2005. — № 10.-С. 118-120.

3. Даниленко О.М., Макаревич Е.Р., Кмит А.И. К вопросу о лечении передней посттравматической нестабильности с импрессионным дефектов головки плечевой кости // Развитие травматологии и ортопедии в республике Беларусь на современном этапе: материалы VIII съезда травматологов и ортопедов Республики Беларусь. Минск, 2008. С.60-62.

4. Кавалерский Г.М., Гаркави А.В.. "Травматология и ортопедия", М.2013г., С.640.

5. Салтыкова В.Г. Эхографическая картина послеоперационных изменений структур плечевого сустава /В.Г.Салтыкова, А.К. Орлецкий// Травматология и ортопедия России–2006-№2-С.262-263.

6. Brady P.C., Denard P.J. The Cowboy’s Companion: A Trail Guide for the Arthroscopic Shoulder Surgeon. , 2012.

7. Millett P.J., Clavert P., Warner J.J.P. Open operative treatment for anterior shoulder instability: when and why? // J. Bone Joint Surg. Am. 2005. Т. 87. № 2. – С. 419–432.

8. Schoenfeld A.J., Lippitt S.B. Rotator cuff tear associated with a posterior dislocation of the shoulder in a young adult: a case report and literature review. // J. Orthop. Trauma. 2007. Т. 21. № 2. – С. 150–152.