Электрическая стимуляция при парезах гортани и глотки. Обзор литературы

К.м.н. Шелеско Е.В.,
Абдулгамидов А.Х,
Черникова Н.А.,
Зинкевич Д.Н.,
Доронина В.А.,
Никонова С.Д.

E.V. Shelesko,
A.H. Abdulgamidov,
N.A. Chernikova,
D.N. Zinkevich,
V.A. Doronina,
S.D. Nikonova.

ФГАУ «Национальный медицинский исследовательский центр нейрохирургии им. акад. Н.Н. Бурденко» Минздрава России, 4-я Тверская-Ямская ул., 16, Москва, Россия, 125047

Federal State Autonomous Institution "N.N. Burdenko National Scientific and Practical Center for Neurosurgery" of the Ministry of Healthcare of the Russian Federation, 4-Tverskaya-Yamskaya Str. 16, Moscow, Russia, 125047 E-mail:

Резюме.

В клинике нейрохирургических болезней нарушение иннервации мышц гортани и глотки представлено в основном двумя синдромами: бульбарным и псевдобульбарным. При этом возникает дисфагия, нарушение артикуляции речи, дизартрия. Для лечения применяют консервативную терапию и хирургическую тактику.

Материалы и методы: Проведен обзор литературы в базах данных Pubmed и Elibrary. Отобраны статьи, посвященные применению электростимуляции у пациентов с бульбарным и псевдобубльбарными синдромами

Результаты и выводы: Чрезкожная электростимуляция является эффективным методом реабилитации при нарушении глотания у пациентов с бульбарными расстройствами. Наиболее эффективно применение комбинации логопедических упражнений с выполнением электростимуляции.

При выполнении электростимуляции не отмечаются какие-либо побочные эффекты, однако необходимо применять данную методику с осторожностью у пациентов с новообразованиями шеи.

Необходимо выполнение проспективного исследования для изучения эффективности применения электростимуляции у пациентов с бульбарными нарушениями, вызванными нейрохирургической патологией.

Abstract.

In the clinic of neurosurgical diseases, the violation of the innervation of the muscles of the larynx and pharynx is represented mainly by two syndromes: bulbar and pseudobulbar. In this case, there is dysphagia, impaired speech articulation, dysarthria. For treatment, conservative therapy and surgical tactics are used.

Materials and Methods: A literature review was carried out in the Pubmed and Elibrary databases. Selected articles on the use of electrical stimulation in patients with bulbar and pseudobubble syndromes

Results and conclusions: Percutaneous electrical stimulation is an effective method of rehabilitation for swallowing disorders in patients with bulbar disorders. The most effective use of a combination of speech therapy exercises with electrical stimulation.

When performing electrical stimulation, there are no side effects, but it is necessary to use this technique with caution in patients with neoplasms of the neck.

It is necessary to carry out a prospective study to study the effectiveness of the use of electrical stimulation in patients with bulbar disorders caused by neurosurgical pathology.

Введение

Глотка представляет собой начальную часть пищеварительной трубки, расположенной между полостью рта и пищеводом. В то же время глотка является частью дыхательной трубки. В полости глотки выделяют три отдела: носоглотка, ротоглотка и гортаноглотка.

Гортань — орган, выполняющий три главные функции: дыхательную, защитную и голосообразовательную, которые имеют важное физиологическое и социальное значение. С анатомо-физиологической точки зрения гортань это сложный комплекс в случае повреждения которого требуется длительная реабилитация. [1]

Движения голосовых складок осуществляются в результате координированного сокращения различных групп мышц гортани. [2]

Табл. 1 Функции мышц глотки и гортани.

Мышца	Функция
Парная задняя перстнечерпаловидная	Расширяет просвет гортани при вдохе за счет смещения кзади и вращения кнутри мышечных отростков черпаловидных хрящей, при этом голосовые отростки расходятся, а голосовые складки отдаляются друг от друга. Это единственная мышца, обеспечивающая раскрытие просвета гортани.
Латеральная перстнечерпаловидная мышца	При ее сокращении мышечный отросток смещается вперед, черпаловидный хрящ и его голосовой отросток поворачиваются внутрь. Голосовые связки сближаются и голосовая щель, ее передняя часть (межперепончатая), суживается.
Щиточерпаловидная мышца	При сокращении мышц с той и другой стороны часть полости гортани над голосовыми складками (regio supraglottica) суживается, голосовой отросток подтягивается кпереди, а голосовые складки расслабляются
Поперечная черпаловидная мышца	Единственная непарная мышца гортани, натягивается между задними поверхностями черпаловидных хрящей. При сокращении мышцы черпаловидные хрящи сближаются, в результате чего суживается голосовая щель, главным образом в заднем отделе

Косая черпаловидная мышца	Черпаловидные косые мышцы тянутся от основания одного черпаловидного хряща к верхушке другого. При этом мышцы пересекаются друг с другом под острым углом. Их сокращение способствует сужению входа в гортань и преддверия гортани
Черпалонадгортанная мышца	Эта мышца, опуская надгортанник, закрывает вход в гортань. При одновременном сокращении черпалонадгортанной и косой черпаловидной мышц суживается вход в гортань и преддверие гортани.
Перстнещитовидная мышца	Перстнещитовидная мышца по отношению к голосовым складкам напоминает колок скрипки. У профессиональных певцов гипертрофия этой мышцы может симулировать увеличение щитовидной железы.
Голосовая мышца	При сокращении мышца тянет его кпереди, вследствие чего голосовые складки расслабляются.

В клинике нейрохирургических болезней нарушение иннервации мышц гортани и глотки представлено в основном двумя синдромами: бульбарным и псевдобульбарным.

Иннервация глотки осуществляется глоточным нервным сплетением, которое образуется многочисленными анастомозами между ветвями блуждающего, языкоглоточного, добавочного и симпатического нервов. Кроме того, в иннервации отдельных анатомических образований глоточно-пищеводной системы принимают участие тройничный, подъязычный, верхнегортанный нервы, парасимпатические (секреторные), симпатические (трофические) и чувствительные (вкусовые) волокна лицевого нерва. Такая обильная иннервация глотки обусловлена чрезвычайной сложностью и многообразием ее функций. Вегетативная иннервация имеет большое значение для обеспечения функций глотки, эта иннервация фактически составляет одно целое с вегетативной иннервацией пищевода. Симпатическая иннервация глотки и пищевода осуществляется за счет шейной части пограничных симпатических стволов. Иннервация гортани осуществляется двумя ветвями блуждающего нерва. Верхний гортанный нерв (п. laryngeus sup.) является смешанным нервом. Он отходит от нижнего узла блуждающего нерва (gangl. inferius s. gangl. nodosum п. vagi), идет вниз и, не доходя до подъязычной кости, делится на две ветви: а) наружную (г. externus), которая является двигательной ветвью и иннервирует единственную мышцу гортани — переднюю перстнещитовидную, и нижний сжиматель глотки; б) внутреннюю (г. internus), которая проникает в просвет гортани через отверстие в щитоподъязычной мембране и осуществляет чувствительную иннервацию слизистой оболочки гортани. Нижний гортанный нерв (п. laryngeus inf. s. п. laryngeus reccurens п. vagi) иннервирует все мышцы гортани, кроме передней перстнещитовидной мышцы. Корковый центр для мышц глотки и гортани находится в нижних отделах передней центральной извилины. Далее путь волевых импульсов проходит через внутреннюю капсулу к двигательному ядру 10 н. на дне 4-го желудочка. Частичный перекрест кортико-бульбарных путей для ядер 10н. происходит на уровне верхних отделов моста [3].

Бульбарный синдром — это одностороннее нарушение иннервации мышц гортани, глотки и языка, возникающее при поражении ядер IX, X, XII черепных нервов или самих черепных нервов.

При бульбарном синдроме возникает поражение ядра, корешка в церебеллобульбарной щели, поражение в яремной ямке. Как правило, данная локализация характерна для следующих патологий

· Новообразования ствола мозга

· Опухоли основания черепа в области яремного отверстия

· Гломусные опухоли

· Ятрогенные повреждения при операциях на шее

· Травматические повреждения

· Неврологические болезни (сирингомиелия, боковой амиотрофический склероз и т.д.)

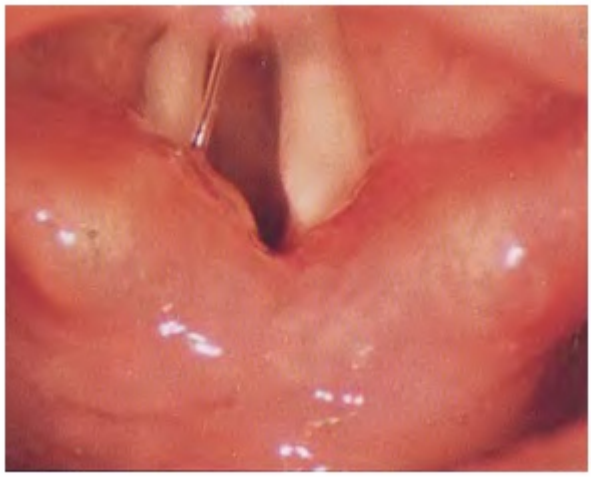

Рис.1. Паралич с полной

Рис.2. Левосторонний паралич с иммобилизацией голосовой складки провисанием голосовой складки в интермедиальном положении.

Псевдобульбарный синдром — двустороннее нарушение иннервации гортани, возникающее при поражении корково-ядерных путей.

Псевдобульбарный синдром может встречаться при первичном поражении ствола при таких патологиях как:

• Опухоли моста мозга и среднего мозга

• Нарушение стволового кровообращения

• Стволовые энцефалиты

Может наблюдаться как вторичный дислокационный синдром при следующих патологиях:

• Внестволовые опухоли в декомпенсированной стади и

• Нарушение мозгового кровообращения

• Тяжелая черепно-мозговая травма

Рис.3. Двустороннее поражение голосовых складок

Специальные методы исследования.

Фарингоскопия: Заключается в осмотре полости рта, языка, мягкого неба, миндалин и задней стенки глотки с использованием шпателя и осветительного прибора.

При бульбарном синдроме в полости рта отмечается скопление слюны в связи с нарушениями глотания. Отмечается девиация языка в пораженную сторону, возможна атрофия, фасцикулярные подергивания мышц языка на стороне поражения. При фонации мягкое небо перетягивается в здоровую сторону, глоточный рефлекс снижен на пораженной стороне.

При псевдобульбарном синдроме в полости рта также отмечается скопление слюны. Глоточный рефлекс чаще ослаблен с двух сторон, однако может быть удовлетворительным или повышенным. При фонации мягкое небо напрягается симметрично, либо совсем не напрягается.

Ларингоскопия: Непрямая ларингоскопия выполняется при помощи гортанного зеркала, прямая с использованием ларингоскопа. При одностороннем парезе — одна из голосовых складок неподвижна, находится в парамедианном или латеральном положении. При двустороннем парезе гортани — голосовые складки находятся в парамедианном положении, фонация затруднена. В грушевидных синусах отмечается скопление аспирируемой слюны, слизи.

Ларингостробоскопия: Выполняется с использованием специального ларингостробоскопа. Дает возможность настраивать частоту световых импульсов под частоту колебаний истинных голосовых складок. При параличе фонаторные колебания голосовых складок отсутствуют на пораженной стороне [4].

Методы лечения

Консервативная терапия[5,6]

1) Стимулирующая терапия (прозерин, галантамин)

2) Нейромышечная электрофонопедическая стимуляция

3) Фонопедия

4) Иглорефлексотерапия

Хирургическое лечение [7,8,9]:

Парезы и параличи глотки на сегодняшний день не требуют хирургического вмешательства и хорошо поддаются консервативному лечению.

1. Нейропластика — способ реиннервации гортани включает в себя нейрографию

ansacervicalis с культей возвратного гортанного нерва, что приводит к медиализации голосовой складки, помогает восстановить ее тонус, при этом улучшаются параметры голосообразования.

2. Имплантация различных веществ в голосовую складку нередко приводит к таким осложнениям, как образование гранулемы инородного тела, миграции или абсорбции имплантируемого вещества, присоединение инфекции с развитием абсцесса, медиализации ложной складки и желудочка, приводящей к еще большей дисфонии.

3. Хирургия остова гортани представлена тремя типами вмешательств: тиреопластика, аддукция черпаловидного хряща, тракция латеральной перстнечерпаловидной мышцы.

Электрическая нейростимуляция

Электростимуляция — применение электрического тока с целью возбуждения или усиления деятельности определенных органов и систем.

Первые попытки применения электрического тока в медицине.

Электростимуляция становится все более популярной в медицинской терапии и научных исследованиях для восстановления биологических функций, таких как зрение, слух, движение, тактильное восприятие и проприоцепция

Одно из ярких открытий в области физиологии сделал L. Galvani в конце XVIII века, установив факт мышечного сокращения в ответ на раздражение электрическим током. Тем не менее до успеха попытки с помощью электричества «оживить» не работающие по той или иной причине мышцы прошло еще более 150 лет самоотверженной работы. В 1927 г. американский физиолог A. Hyman впервые применил метод наружной электрокардиостимуляции в клинической практике для поддержания сердечной деятельности у больной с синдромом Моргани—Адамса— Стокса [10]. Однако громоздкость аппаратуры, необходимость серьезного хирургического вмешательства и пожизненная обреченность пациента на существование в больничной палате не позволили методу в ближайшие десятилетия войти в повседневную клиническую практику.

Лишь 30 лет спустя, в 1958 г., был установлен первый полностью имплантируемый кардиостимулятор, созданный шведским врачом и инженером R. Elmqvist [11].

Впервые идея восстановления функции денервированных мышц лица и гортани посредством стимуляции их активности электрическим импульсом, посылаемым в момент сокращения интактной контралатеральной мышцы описана и опробована в эксперименте на собаках 45 лет назад D. Zealear и H. Dedo [12]

В 1996 г. были опубликованы результаты первого успешного испытания на человеке с односторонним параличом гортани. У больного, перенесшего тиропластику, осуществляли стимуляцию ЗПМ от внешнего генератора электрических импульсов с помощью чрескожного игольчатого электрода. Чтобы синхронизировать открытие голосовой щели с фазой вдоха, сигнал к сокращению ЗПМ подавался с датчика, контролирующего дыхательные движения грудной клетки [13].

Методика выполнения

Для электростимуляции используют экспоненциальные или прямоугольные токи в виде одиночных импульсов или серии импульсов с паузами между ними, синусоидальные модулированные токи, а также токи, приближающиеся к параметрам биопотенциалов стимулируемых мышц или органов. При прохождении через ткани импульсного тока в моменты его быстрого включения и прерывания у полупроницаемых клеточных мембран происходит внезапное скопление большого количества одноименно заряженных ионов. Это приводит клетку в состояние возбуждения, сопровождающееся двигательной реакцией, если воздействие проводится

на двигательный нерв или мышцу.

Импульсные электрические токи, вызывая двигательное возбуждение и сокращение мышц, одновременно рефлекторно усиливают крово- и 33 лимфообращение, а также весь комплекс обменно-трофических процессов, направленных на энергетическое обеспечение работающих мышц, оказывают антипарабиотическое действие на нервные ткани. В них активируются пластические процессы, синтез нуклеиновых кислот.

Электростимуляция проводится с помощью зондовых точечных электродов, площадью 0,5 см., наложенными на наружную поверхность проекции мышц гортани. Один из электродов — активный, отрицательный, что позволяет сосредоточить раздражающее действие тока в определѐнных точках, раздражение которых является наиболее эффективным. Наиболее часто используется электростимуляция нервов и мышц. Длительность воздействия около 10-15 минут ежедневно или через день в течение 10-15 дней. [14]

Показания к применению электростимуляции:

-периферические парезы и параличи, связанные с травмой нерва, токсическим поражением, воспалением нерва, дегенеративно токсическими заболеваниями нервной системы и позвоночника.

-центральные парезы и параличи, связанные с нарушением мозгового кровообращения.

-гипотрофия мышц;

-истерические парезы и параличи

Противопоказания:

-нарушение целостности тканей в зоне проведения ЭМС

-острое воспаление, гнойное воспаление

-эпилепсия

-переломы костей до иммобилизации, вывихи суставов до вправления

-кровотечения

-тромбофлебит

-первые 3-4 недели с момента развития острого нарушения мозгового кровообращения

-имплантированный кардиостимулятор, нарушения ритма сердца

-свободно лежащие металлические тела в жизненно важных органах, которые при колебательных движениях могут вызвать повреждение кровеносного сосуда

-беременность

-индивидуальная непереносимость электрического тока[16]

В литературе имеются разрозненные данные о применении электростимуляции для лечения пациентов с нарушениями иннервации мышц гортани и глотки. Нет четкого алгоритма по методики проведения, показаний и оценки эффективности метода. В отечественной литературе в основном, данные представляют описательный характер на небольшом количестве пациентов.

Бедарева Н.А. и соавт. [17] применяли нейромышечную стимуляции мышц глотки и гортани аппаратом Вокастин 8 пациентам, перенесшим ОНМК и имеющим симптомы дисфагии и дизартрии. Стимуляция проводилась в остром периоде течения болезни 2 раза в день в среднечастотном режиме в течение 2 месяцев. Также пациенты занимались с логопедом. Ухудшения состояния после проведения сеансов не отмечено. У 6 пациентов после 4 сеансов стимуляции отметилось заметное улучшение в виде регресса бульбарной симптоматики.

Другие российские ученые Шиленкова В.В. и Коротченко В.В. [18] применяли нейромышечную электрофонопедическую стимуляцию гортани у детей с односторонними парезами гортани и получили удовлетворительный результат при проведении ларингостробоскопии и акустического анализа голоса в динамике. Однако их исследование было описательным, на маленьком количестве пациентов и без проведения сравнительного анализа с другими методиками (фонопедия, иглорефлексотерапия) традиционно используемых при нарушении функции гортани. По данным же Махоткиной [19] результат этой методики не превышает 52%, и не позволяет добиться полного восстановления подвижности голосовой складки при парезах гортани. При проведении стимуляции отмечаются множество побочных эффектов, таких как болезненные ощущения в гортани, кашель, изменение тембра голоса. Также не изучены отдаленные результаты.

В англоязычных статьях описаны разные методики, проведено их сравнение с другими способами лечения дисфагии и пареза гортани при различной патологии. Однако нами не было найдено статей, посвященных применению этого метода у пациентов с нейрохирургической патологией в послеоперационном периоде.

Hans Bogaardt и соавт. [20], исследовали эффективность электростимуляции у 25 пациентов с бульбарными расстройствами при рассеянном склерозе. По их данным после лечения у пациентов отмечалось уменьшение скопления слюны в грушевидных синусах при фиброларингосокпии ($p = 0,03$) и уменьшение аспирации во время глотания жидкости ($p < 0,01$). Все пациенты отметили снижение напряжения при глотании ($p < 0,01$). Также заметные позитивные результаты описывает Ji-Su Park и соавт. [21] при выполнении стимуляции пациентам с болезнью Паркинсона. Они сообщают о достоверном различии в группе с применением стимуляции и в группе пациентов, которым применяли лечение плацебо. Было отмечено улучшение глоточных рефлексов, подвижности мышц глотки, и уменьшение аспирации в первой группе. ($p<0,05$).

Chen YW и соавт. [22] провели систематический обзор литературе и мета-анализ на основе 8 рандомизированных контролируемых испытаний. Авторы сравнивали группы пациентов, которым была назначена логопедическая гимнастика и пациентов, которые выполняли и гимнастику и проводилась электростимуляция. По их данным функция глотания восстанавливалась быстрее и с лучшим эффектом в группе пациентов, которым наряду с фонопедией выполняли электростимуляцию, чем в группе пациентов, которым не выполняли стимуляцию. Подобное исследование выполнили Abayneh Alamer и соавт. [23], рассматривая одиннадцать рандомизированных контролируемым следований, в которые было включено в общей сложности 780 пациентов. Применение стимуляции в сочетании со стандартными методами лечения бульбарных расстройств оказалось наиболее эффективным методом реабилитации. Авторы считают, что такая тактика должна выполняться каждому пациенту при инсульте, сопровождающемся дисфагией.

Другая группа исследователей во главе с Langmore SE [24] изучали применение этой методики при нарушениях глотания связанных с раком головы и шеи. Проанализировав данные 170 пациентов, которым выполняли электростимуляцию в послеоперационном периоде они пришли к выводу, что результаты сопоставимы в группе пациентов, которым делали логопедические упражнения. Авторы сообщают, что в литературе не исследовано влияние стимуляции на риск рецидива или ускорения злокачественной опухоли. Поэтому советуют применять этот метод с осторожностью пациентам в послеоперационном периоде или проходящим химио или лучевую терапию.

В базе данных elibrary и pubmed встречаются исследования, оценивающие применение электростимуляции при парезах голосовых складок (в результате травмы возвратного гортанного нерва), без нарушения функции мышц глотки.

S G Romanenko и соавт.[25], проводили электростимуляцию мышц гортани флуктуирующими токами с одновременной мобилизацией черпаловидного хряща и парализованной голосовой связки у 42 пациентов с односторонним параличом гортани. Лечение сочеталось с фонопедическими занятиями. Контрольную группу составили 32 пациента, получавшие стандартную электростимуляцию диадинамическими токами. Эффект оценивался по изменению вокально-акустических параметров и данными стробоскопии. У пациентов с парамедианным расположением голосовой связки улучшение голоса получено независимо от вида электростимуляции. Для пациентов с промежуточной и латеральной фиксацией голосовых связок более эффективной оказалась интрагортанная электростимуляция флуктуирующими токами. Также авторы сообщают о хорошем терапевтическом эффекте у пациентов с вывихом черпаловидного хряща.

M. Ptok и D. Strack [26] сравнивали методы лечения парезов гортани, возникающих после операций на щитовидной железе. Было проведено рандомизированное проспективное исследование на 24 пациентах. Авторы отмечают, что электростимуляция в сочетании с фонопедией была эффективнее, чем эти методики по отдельности. Но так как исследование проведено на небольшом количестве пациентов ученые считают, что необходимы дальнейшие исследования в этой области.

Выводы.

Чрезкожная электростимуляция является эффективным методом реабилитации при нарушении глотания у пациентов с бульбарными расстройствами. Наиболее эффективно применение комбинации логопедических упражнений с выполнением электростимуляции.

При выполнении электростимуляции не отмечаются какие-либо побочные эффекты, однако необходимо применять данную методику с осторожностью у пациентов с новообразованиями шеи.

Необходимо выполнение проспективного исследования для изучения эффективности применения электростимуляции у пациентов с бульбарными нарушениями, вызванными нейрохирургической патологией.

Список литературы:

1. Самусев Р.П. Атлас анатомии человека / Р.П. Самусев, В.Я. Липченко. — М., 2002. — 704 с. : ил.

2. Шипицына Л.М., Бартанян И.А. Анатомия, физиология и патология слуха, речи и зрения. // Академия. — 2008.

3. Н. А. Арефьева, Е. Д. Гусева, Д. Н. Богоманова, Е. Е. Савельева Анатомия, физиология и методы исследования ЛОР органов: уч. пос. для студентов — Уфа: Изд-во ГБОУ ВПО БГМУ Минздрава России, 2013 — 121 с.

4. Топическая диагностика заболеваний нервной системы. Триумфов Б. А., М., 2010 г.

5. Кирасирова Е.А., Лафуткина Н.В., Мамедов Р.Ф., Гогорева Н.Р., Екатеринчев В.А., Резаков Р.А. Тактика обследования и лечения больных с парезом или параличом гортани различной этиологии. РМЖ. Оториноларингология. РМЖ. 2013; № 11: с. 564-566.

6. Дерягин Н.И. Кокорина В.Э. К вопросу о тактике лечения больных с нарушениями двигательной иннервации гортани. Дальневост. мед. журн. 2002; № 1: с. 71-72.

7. Chandrasekhar S.S., Randolph G.W., Seidman M.D., Rosenfeld R.M., Angelos P., Barkmeier-Kraemer J., Benninger M.S., Blumin J.H., Dennis G., Hanks J., Haymart M.R., Kloos R.T., Seals B., Schreibstein J.M., Thomas M.A., Waddington C., Warren B., Robertson P.J. Clinical practice guideline: improving voice outcomes after thyroid surgery. Otolaryngol. Head Neck Surg. 2013; 148(6 Suppl): S1-37.

8. Parnell F.W., Brandenburg J.H. Vocal cord paralysis. A review of 100 cases. F.W. Laryngoscope. 1970; Vol.80: p. 1036-1045.

9. Sulica L., Blitzer A. Preface in Vocal Fold Paralysis. New York: Springer, 2006

10. Hyman A. Resuscitation of the stopped heart in intracardial therapy. II. Experimental use of an artificial pacemaker. American Heart Journal. 1933;8(4):563-564. https://doi.org/10.1016/s0002-8703(33)90671-

11. Nicholls M. Pioneers of cardiology: Rune Elmqvist, MD. Circulation. 2007;115: 109-111.

12. Ng K, Greenwald E, Xu Y, Thakor N. Implantable neurotechnologies: a review of integrated circuit neural amplifiers. Medical & Biological Engineering & Computing. 2016;54(1):45-62. https://doi.org/10.1007/s11517-015-1431-3

13. Rainey C, Herzon G, Zealear D, Netterville J, Ossoff R. Electrical Pacing of the Paralyzed Human Larynx. Annals of Otology, Rhinology & Laryngology. 1996;105(9):689-693. https://doi.org/10.1177/000348949610500904

14. Физиотерапия и физиопрофилактика. Сафроненко В.А. Гасанов М.З. 2015 г. с. 32-33.

15. Ушаков А.А. Практическая физиотерапия. 2-е издание, исправленное и дополненное. 2009(85-86)

16. Н.Т. Ковалева, Т.В. Демина, Е.А. Рудых Применение вазоактивной электронейростимуляции с помощью аппарата Бодидрейн в острый период церебрального инсульта Физиотерапия, бальнеология и реабилитация, 2013, № 5, стр. 46-47

17. Н.А. Бедарева, Г.В. Евневич Опыт использования нейромышечной стимуляции мышц гортани аппаратом Вокастим при лечении бульбарных расстройств. Физиотерапия, бальнеология и реабилитация, 2013, № 5, стр. 45-46

18. Шиленкова В.В. Е.А.Филатова, В.В.Коротченко Реабилитация голоса у больных гипотонусной дисфонией методом нейромышечной электрофонопедической стимуляции гортани Рос.оториноларр. —2007. — No2 (27). — С.121 — 125.

19. Mahotkina N.M. Nejromyshechnaja jelektrofonopedicheskaja stimuljacija u pacientov s patologiej golosovogo apparata (Neuromuscular Electrical Stimulation fonopedicheskaya in patients with pathology of the voice box): avtoref.dis.kand.med.nauk, SPb., 2009, p. 18.

20. Bogaardt H, Alali D, Ballard K. Response to Letter to the Editor Regarding the Article Entitled «Treatment Effects for Dysphagia in Adults with Multiple Sclerosis: A Systematic Review». Dysphagia. 2020 doi: 10.1007/s00455-020-10219-7.

21. Park JS, Hwang NK, Lee JH. Effects of neuromuscular electrical stimulation in patients with Parkinson's disease and dysphagia: A randomized, single-blind, placebo-controlled trial. NeuroRehabilitation. 2018;42(4):457-463. doi: 10.3233/NRE-172306.

22. Chen YW, Chang KH, Chen HC, Liang WM, Wang YH, Lin YN. The effects of surface neuromuscular electrical stimulation on post-stroke dysphagia: a systemic review and meta-analysis. Clin Rehabil. 2016;30(1):24-35. doi: 10.1177/0269215515571681.

23. Alamer A, Melese H, Nigussie F. Effectiveness of Neuromuscular Electrical Stimulation on Post-Stroke Dysphagia: A Systematic Review of Randomized Controlled Trials. Clin Interv Aging. 2020; 3;15:1521-1531. doi: 10.2147/CIA.S262596.

24. Langmore SE, Pauloski BR, Rybin D, Doros G. McCulloch TM, Krisciunas GP, Lazarus CL, Van Daele DJ Efficacy of electrical stimulation and exercise for dysphagia in patients with head and neck

cancer: A randomized clinical trial. Head Neck. 2016;38 Suppl 1(Suppl 1):E1221-31. doi: 10.1002/hed.24197.

25. Romanenko S.G., Pavlihin O.G., Lesogorova E.V. применение метода нейромышечной электрофонопедоскопии для стимуляции мышц гортани в комплексной терапии пациентов с односторонним парезом гортани (Application of the neuromuscular stimulationelektrofonopedicheskoy throat muscles in the treatment of patients with unilateral laryngeal paresis), Фармакологический и физические методы лечения в оториноларингологии: материалы VIII научно-практической конференции М., 2010, pp. 59-60.

26. Ptok M, Strack D. Therapeutic effects of electrical stimulation therapy on vocal fold vibration irregularity. HNO. 2009;57(11):1157-62. doi: 10.1007/s00106-008-1828-5.